

# 4. Pengaruh Vitamin E terhadap Histopatologi Jantung Mencit (Mus Muculus) yang Terpapar Asap Rokok

*by A F*

---

**Submission date:** 14-Mar-2023 09:18PM (UTC-0600)

**Submission ID:** 2037498940

**File name:** patologi\_Jantung\_Mencit\_Mus\_Muculus\_yang\_Terpapar\_Asap\_Rokok.pdf (280.44K)

**Word count:** 2936

**Character count:** 16880

## Pengaruh Vitamin E terhadap Histopatologi Jantung Mencit (*Mus Musculus*) yang Terpapar Asap Rokok

### *Effect of Vitamin E on the Histopathology of the Heart of Mice (*Mus Musculus*) Exposed to Cigarette Smoke*

Acivrida Mega Charisma\*, Intan Febiola Arianing

Prodi DIII Teknologi Laboratorium Medis

STIKES Rumah Sakit Anwar Medika

\*e-mail: acie.vrida@gmail.com

**Abstrak.** Rokok konvensional merupakan rokok yang selalu dikonsumsi oleh masyarakat karena harganya terjangkau dan mudah didapat yang akan masuk ke dalam organ jantung. Tujuan penelitian ini untuk mengetahui efek pemberian vitamin E terhadap histopatologi jantung mencit (*Mus musculus*) yang terpapar asap rokok. Penelitian dilaksanakan pada bulan April – Mei 2020. Sampel penelitian berjumlah 25 ekor mencit. Mencit terbagi atas 5 kelompok yang dikategorikan sebagai P0 (tidak diberi perlakuan), P1 (paparan asap rokok 1 batang), P1 (dosis vitamin E 100 mg/kgBB), P2 (dosis vitamin E 200 mg/kgBB), dan P3 (dosis vitamin E 300 mg/kgBB). Data akan dianalisis menggunakan uji *one way anova* untuk mengetahui pengaruh vitamin E pada jantung mencit yang terpapar merkuri asap rokok dengan nilai signifikansi  $< 0,05$ . Hasil penelitian menunjukkan Vitamin E berpotensi dalam menurunkan proses peradangan pada organ jantung mencit akibat paparan asap rokok dan dosis yang optimal adalah 300 mg/kgBB. Proses peradangan yang terjadi berupa adanya infiltrasi sel pada gambaran histopatologi kardiomyosit dimana akan berpotensi pada kematian sel atau nekrosis. Kesimpulan dari penelitian ini yaitu vitamin E berpotensi menurunkan peradangan pada jantung dengan dosis optimal 300 mg/kgBB.

**Kata kunci:** histopatologi; jantung; mencit; rokok; vitamin E

**Abstract.** Conventional cigarettes are cigarettes that are always consumed by the public because the price is affordable and easy to obtain. This type of cigarette will enter toward blood components to heart. The purpose of this study was to determine the effect of giving vitamin E toward the histopathology of the heart of mice (*Mus musculus*) which exposed to cigarette smoke. The study was conducted in April to May 2020. The research sample consisted of 25 mice. Mice were divided into five groups which were categorized as P0 (not treated), P1 (1 cigarette smoke exposure), P1 (vitamin E dose 100 mg/kgBW), P2 (vitamin E dose 200 mg/kgBW), and P3 (dose vitamin E 300 mg/kgBW). Data will be analyzed using One Way Anova test to determine the effect of vitamin E on the heart of mice exposed to cigarette smoke with a significance value  $< 0.05$ . The results showed that Vitamin E has a potential to reduce the inflammation process in the heart of mice due to exposure to cigarette smoke and the optimal dose is 300 mg/kgBW. Inflammation process that occurs in the form of cell infiltration in the histopathology of cardiomyocytes which will potentially lead to cell death or necrosis. The conclusion is vitamin E has decrease inflammation to heart with optimal dose 300 mg/kgBB.

**Key words:** histopathology; heart; *Mus musculus*; cigarettes; vitamin E

## PENDAHULUAN

Indonesia memasuki lima besar konsumsi rokok di dunia. Data tersebut tercatat bahwa masyarakat Indonesia mengkonsumsi rokok elektrik dan rokok konvensional. Rokok konvensional merupakan rokok yang selalu dikonsumsi oleh masyarakat karena harganya terjangkau dan mudah didapat. Sehingga jumlah perokok menjadi meningkat. Menurut Reimondos *et al* (2012) diperkirakan jumlah perokok sebanyak 1.571 juta pada tahun 2020. Peningkatan tersebut sebanding dengan peningkatan jumlah kematian. WHO sampai saat ini selalu mendorong masyarakat untuk berhenti merokok karena rokok mengandung zat yang membahayakan bagi tubuh dimana rokok konvensional terdapat 4000 bahan kimia yang berbahaya diantaranya gas karbon monoksida, nitrogen oksida, hydrogen cyanide, tar, ammonia, akrolein, benzene, dan etanol (Putra, 2019). Asap rokok yang ditimbulkan memiliki kadar oksidan bebas yang tinggi. Setiap asap rokok yang terhirup mengandung

1.015-1.018 molekul oksidan yang akan masuk bersama komponen darah ke dalam organ jantung dan berakumulasi di dalam jaringan jantung (Palyoga *et al.*, 2014).

Jantung berfungsi sebagai memompa darah ke dalam arteri yang kemudian diantarkan ke seluruh tubuh. Jantung dibentuk dari otot miokardium dimana otot ini memerlukan kebutuhan darah yang cukup. Menurut Cathleen, *et al* (2016) saat ini hampir 40% populasi dunia menderita penyakit kardiovaskular diantaranya PJK (penyakit jantung koroner), stroke dan hipertensi yang disebabkan oleh perokok. Dalam penelitian Palyoga, dkk (2014) menyebutkan bahwa paparan asap rokok selama 14 hari berturut-turut menimbulkan peradangan pada jantung dan meningkatkan produksi LDL (*Low Density Lipoprotein*) yang menyebabkan potensi terbentuknya *atheroclerosis*.

Menurut Sitohang, dkk (2015) paparan radikal bebas dapat dicegah dan dikendalikan dengan asupan antioksidan dari beberapa vitamin salah satunya vitamin E. Seperti pada penelitian Charisma dan Arianing (2020) menyebutkan bahwa vitamin E dengan dosis 100 mg/kgBB dapat memperbaiki kerusakan pada hepatosit akibat pemberian merkuri klorida daripada dosis 50 mg/kgBB karena kapasitas antioksidan yang dihasilkan vitamin E mampu menangkai kapasitas toksisitas dari merkuri klorida. Begitu juga pada penelitian Daud (2014) menyebutkan pemberian vitamin E dengan dosis 400 IU dapat menghambat peningkatan LDL karena vitamin E mampu melindungi oksidasi lipoprotein dan pada penelitian Lovita, dkk (2014) diketahui vitamin E mampu meningkatkan kadar oksigen dalam darah yang terhalang kadar CO (karbon monoksida) sehingga senyawa antioksidan dapat memperbaiki kerusakan jantung akibat asap rokok karena mampu memnetralisir radikal bebas.

Oleh karena itu, perlu dilakukan penelitian mengenai pemberian vitamin E terhadap gambaran histopatologi jantung mencit yang terpapar asap rokok untuk mengetahui kondisi jantung setelah pemberian vitamin E yang terpapar asap rokok secara histopatologis.

## BAHAN DAN METODE

Penelitian dilakukan secara *experiment laboratory method* dengan pendekatan *post test only control group design* untuk mengetahui efek pemberian vitamin E terhadap gambaran jantung mencit yang terpapar asap rokok. Penelitian ini membutuhkan waktu kurang lebih 2 bulan terhitung dari bulan Februari-Maret 2020 yang dilakukan di dua tempat laboratorium yakni laboratorium Biologi Terpadu S<sup>5</sup> Kes Rumah Sakit Anwar Medika untuk perlakuan sampel dan pengamatan hasil sedangkan di laboratorium Patologi Anatomi Fakultas Kedokteran Universitas Airlangga Surabaya untuk pembuatan preparat organ jantung mencit. Mencit terbagi atas 5 kelompok yang dikategorikan sebagai P0 (tidak diberi perlakuan), P1 (paparan asap rokok 1 batang), P1 (dosis vitamin E 100 mg/kgBB), P2 (dosis vitamin E 200 mg/kgBB), dan P3 (dosis vitamin E 300 mg/kgBB). Sehingga dalam perhitungan rumus Federer per kelompok dibutuhkan 5 ekor dengan total mencit sebanyak 25 ekor. selama 21 hari secara sonde oral yang dilakukan di Laboratorium Biologi Terpadu Stikes RS Anwar Medika.

Setelah diberi perlakuan, sampel di nekropsi dan diambil organ hepar untuk dibuat preparat histopatologi menggunakan pewarnaan HE (hematoxilin-eosin) di Laboratorium Patologi Anatomi Universitas Airlangga.

Tahap selanjutnya dianalisis menggunakan uji *One-way ANOVA* untuk mengetahui pengaruh vitamin E pada jantung mencit yang terpapar merkuri asap rokok dengan nilai signifikansi < 0,05. Jika terdapat pengaruh signifikan maka dilakukan uji lanjut *post-hoc* Bonferroni dengan nilai signifikansi <0,05.

## HASIL

Kelompok penelitian ini terbagi menjadi lima yaitu P0 (tidak diberi perlakuan), P1(diberi rokok 1 batang), P2(diberi 1 batang + dosis vitamin E 100 mg/kgBB), P3 (diberi rokok 1 batang + vitamin E 200 mg/kgBB), dan P4 (diberi rokok 1 batang + dosis vitamin E 300 mg/kgBB) selama 14 hari. Pemberian asap rokok kecuali P0 digunakan sebagai paparan yang sebelumnya diberi vitamin E sesuai dosis pada P2, P3, dan P4 kemudian diamati perubahan histologi sel pada bagian organ jantung mencit.

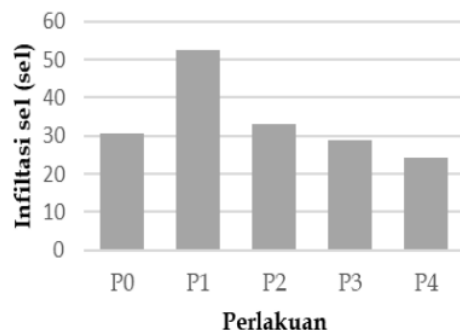
Parameter yang diamati dalam penelitian ini adalah kondisi kardiomyosit dengan menggunakan metode hitung jumlah rata-rata tiap lima lapang pandang untuk mengukur seberapa berat kondisi yang ditimbulkan oleh asap rokok dan perbaikan dari vitamin E berdasarkan keadaan sel.

Hasil penelitian menunjukkan bahwa terdapat infiltrasi sel dengan rata-rata yang didapatkan dari kelompok P0 sebanyak 30,7 sel; P1 sebanyak 52,7 sel; P2 sebanyak 33,2 sel; P3 sebanyak 29 sel dan P4 sebanyak 24,4 sel pada Tabel 1 dan Gambar 1. Hasil secara statistika dari uji one way anova didapatkan nilai signifikansi  $p = 0,015$  (Tabel 2) yang berarti terdapat perbedaan atau pengaruh pemberian dosis vitamin E yang signifikan. selanjutnya dari hasil uji post hoc bonferroni juga didapatkan adanya perbedaan atau pengaruh bermakna antara P1 dengan P4. Hal ini menunjukkan bahwa dosis vitamin E 300 mg/kgBB merupakan dosis optimal dalam menurunkan proses peradangan pada kardiomyosit akibat paparan asap rokok.

**Tabel 1.** Hasil rerata jumlah infiltrasi sel (peradangan) jantung mencit

Perlakuan	Infiltrasi sel (sel)
P0	30,7
P1	52,7
P2	33,2
P3	29
P4	24,4

**Keterangan:** P0 (tidak diberi perlakuan), P1(diberi rokok 1 batang), P2(diberi 1 batang + dosis vitamin E 100 mg/kgBB), P3 (diberi rokok 1 batang + vitamin E 200 mg/kgBB), dan P4 (diberi rokok 1 batang + dosis vitamin E 300 mg/kgBB) selama 14 hari



**Gambar 1.** Hasil rerata jumlah infiltrasi sel jantung mencit

**Keterangan:** P0 (tidak diberi perlakuan), P1(diberi rokok 1 batang), P2(diberi 1 batang + dosis vitamin E 100 mg/kgBB), P3 (diberi rokok 1 batang + vitamin E 200 mg/kgBB), dan P4 (diberi rokok 1 batang + dosis vitamin E 300 mg/kgBB) selama 14 hari

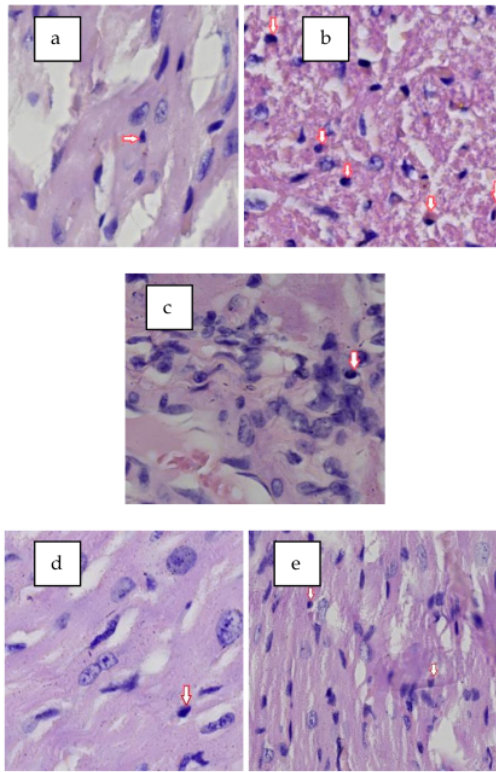
**Tabel 2.** Nilai signifikansi uji one way anova dan uji lanjut post hoc bonferroni

Kelompok	Uji One Way Anova	Uji Lanjut Post Hoc Bonferroni				
		P0	P1	P2	P3	P4
P0	0,015*	-	0,099	1,000	1,000	1,000
P1		0,099	-	0,200	0,060	0,015*
P2		1,000	0,200	-	1,000	1,000
P3		1,000	0,060	1,000	-	1,000
P4		1,000	0,015*	1,000	1,000	-

**Keterangan:**

\*terdapat perbedaan bermakna ( $p < 0,05$ )

P0 (tidak diberi perlakuan), P1(diberi rokok 1 batang), P2(diberi 1 batang + dosis vitamin E 100 mg/kgBB), P3 (diberi rokok 1 batang + vitamin E 200 mg/kgBB), dan P4 (diberi rokok 1 batang + dosis vitamin E 300 mg/kgBB) selama 14 hari



**Gambar 2.** Hasil pengamatan kardiomiosit mencit pewarnaan HE perbesaran 400x. Keterangan: (a) P0 (mencit yang tidak diberi perlakuan), (b) P1 (mencit yang terpapar asap rokok), (c) P2 (mencit yang diberi dosis vitamin E 100 mg/kgBB), (d) P3 (mencit yang diberi dosis vitamin E 200 mg/kgBB), (e) P4 (mencit yang diberi dosis vitamin E 300 mg/kgBB). Tanda panah putih merah menunjukkan infiltrasi sel.

## PEMBAHASAN

Sampel penelitian ini menggunakan organ jantung mencit yang diberi vitamin E dan dipaparkan asap rokok selama 14 hari. Untuk mengamati kondisi sel jantung (kardiomiosit) dilakukan pewarnaan dengan hematoxilin-eosin. Organ yang diwarnai akan terlihat jelas bagian sel-selnya. Sitoplasma akan berwarna merah dan inti sel akan berwarna biru (Larasati dkk, 2020). Dari hasil pengamatan gambar 2 terlihat adanya perubahan struktur histologi jantung yakni adanya infiltrasi sel pada semua kelompok. Menurut Putra (2019) adanya infiltrasi sel berupa sel limfosit pada semua kelompok merupakan tanda adanya proses peradangan dan proses tersebut akan menimbulkan kematian pada sel atau nekrosis (Putra, 2019). Gambaran histopatologi kardiomiosit pada kelompok mencit yang tidak diberi paparan asap rokok dan vitamin E (P0) menunjukkan kardiomiosit dalam keadaan normal namun terlihat adanya infiltrasi sel dengan rata-rata 30,7 sel. Hal ini disebabkan oleh faktor internal mencit sendiri seperti faktor stress, faktor lingkungan, dan lainnya sehingga mengganggu metabolisme mencit (Larasati dkk, 2020). Berbeda dengan kelompok mencit yang diberi paparan asap rokok tanpa diberi vitamin E (P1) meskipun tidak nampak nekrosis, namun infiltrasi selnya lebih tinggi yaitu rata-rata 52,7 sel. Peradangan pada kelompok P1 cenderung berat. Hal ini disebabkan efek radikal bebas yang dihasilkan dari paparan asap rokok konvensional.

Seperti penelitian Latumahina, dkk (2011) mencit yang terpapar asap rokok konvensional 1 batang per 12 menit selama 1 jam setiap hari akan berdampak stres pada mencit karena senyawa radikal pada asap rokok seperti nitrit oksida dan nitrit dioksida akan mengubah oksigen menjadi radikal superoksida, radikal hidroksil, dan hidrogen peroksida yang dapat merusak membran sel. Dengan demikian, teramati dari perilaku mencit yang semula agresif dan lincah menjadi lemas, saling

menindih di pojok, dan meloncat keatas berusaha mendapatkan oksigen di celah-celah wadah. Selain itu pada penelitian Tursinawati, dkk (2017) menyebutkan bahwa rokok konvensional memiliki bahan yang lebih banyak dan lebih toksik daripada rokok elektrik. Bahkan tingkat erosol dan emisinya juga lebih tinggi dimana kandungan asap rokok yang langsung ke jantung adalah gas CO (karbon monoksida). Gas CO yang terhirup akan masuk ke dalam dan menimbulkan terjadinya infiltrasi sel-sel radang sebagai respon tubuh terhadap benda asing. Gas tersebut akan menarik elektron dan mengubah menjadi molekul radikal karena bertambah atau hilangnya satu elektron pada molekul lain yang mengoksidasi asam nukleat. Oleh sebab itu, infiltrasi sel limfosit akan berpotensi mengalami kerusakan sel berupa nekrosis dan apoptosis.

Kemudian pada kelompok mencit yang diberi vitamin E dengan dosis 100 mg/kgBB (P2) mulai nampak mengalami penurunan infiltrasi sel dengan rata-rata 33,2 sel. Lalu diikuti kelompok mencit yang diberi vitamin E dosis 200 mg/kgBB (P3) juga mengalami penurunan dengan rata-rata 29 sel dan kelompok mencit yang diberi vitamin E dosis 300 mg/kgBB (P4) dengan rata-rata 24,4 sel. Ketiga kelompok tersebut mengalami penurunan daripada kelompok P1 karena sebelum diberi paparan asap rokok terlebih dahulu diberi vitamin E sebagai antioksidan. Hal ini seperti pada penelitian Yuniharilmy dan Johan (2011) bahwa kelompok mencit yang diberi vitamin E dengan dosis 100 mg/kgBB sudah dapat menurunkan reaksi radang akibat paparan asap rokok berupa penurunan jumlah leukosit daripada kelompok mencit yang tidak diberi vitamin E karena antioksidan yang dihasilkan dapat menetralkan radikal bebas dari asap rokok. Sehingga vitamin E memiliki potensi dalam menurunkan proses peradangan. Sedangkan dalam penelitian ini, dosis yang optimal untuk menurunkan efek peradangan adalah 300 mg/kgBB karena mengalami penurunan lebih rendah daripada dosis 100 mg/kgBB dan 200 mg/kgBB. Hal ini berarti dosis 300 mg/kgBB menghasilkan kapasitas antioksidan yang cukup tinggi dalam menetralkan radikal bebas dari asap rokok.

Penyebab vitamin E dapat menurunkan inflamasi (peradangan) karena vitamin ini larut dalam lemak. Mengingat sebagian besar kerusakan oleh radikal bebas terjadi di membran sel dan lipoprotein terbuat dari molekul lemak sehingga mudah bagi vitamin E dalam menghambat oksidasi lipid dan mengikat molekul radikal bebas (Sitohang dkk, 2015). Vitamin E juga diketahui sebagai scavenger radikal bebas yang utama dalam membran sel pada mamalia dengan cara menyumbangkan hidrogen ke dalam reaksi radikal peroksid menjadi radikal tokoferol yang kurang reaktif sehingga tidak dapat merusak rantai asam lemak dan melindungi sel dari kerusakan (Prisyanto dkk, 2014).

## SIMPULAN

Simpulan penelitian ini yaitu Vitamin E berpotensi dalam menurunkan proses peradangan pada organ jantung mencit akibat paparan asap rokok dan dosis yang optimal adalah 300 mg/kgBB dan proses peradangan yang terjadi berupa adanya infiltrasi sel pada gambaran histopatologi kardiomyosit akan berpotensi pada kematian sel atau nekrosis.

## DAFTAR PUSTAKA

- Cathleen SK, Edmond LJ, dan Joseph VFF. Gambaran Aritmia pada Pasien Penyakit Jantung Koroner di RSUP DR. R. D. Kandou Manado Periode 1 Januari-31 Januari 2015. *E-Clinic* 04 (02): 34-40.
- Charisma AM dan Arianing IF. 2020. Pengaruh Pemberian Vitamin E terhadap Gambaran Histopatologi Hati Mencit (*Mus musculus*) yang Terpapar Merkuri Klorida ( $HgCl_2$ ). *Jurnal Kedokteran Brawijaya* 31 (01): 19-22.
- Daud R. 2014. Efek Suplementasi Vitamin E terhadap Perubahan Histopatologi Jantung Mencit (*Mus musculus*) yang diberi Ransum Lemak Tinggi. *Jurnal Kedokteran Hewan* 01(01): 01-04.
- Larasati S, Rahman H, Wigati S. 2020. Gambaran Histologis Jantung pada Pemberian Monosodium Glutamat (MSG). *Jurnal Endurance LLDIKTI X: Kajian Ilmiah Problema Kesehatan* 05 (02): 259-270.
- Latumahina GJ, Kakisin P, Moniharapon M. 2011. Peran Madu sebagai Antioksidan dalam Mencegah Kerusakan Pankreas Mencit (*Mus musculus*) Terpapar Asap Rokok Kretek. *Jurnal Molluca Medica* 04(01): 106-116.
- Lovita AN, Rahayu ID, Prijadi B. 2014. Pengaruh Pemberian Vitamin E terhadap Kadar Haemoglobin Maternal Tikus (*Rattus norvegicus*) Bunting yang dipapar Asap Rokok Subakut. *Majalah Kesehatan FKUIB Vol 01 (01):* 60-69.
- Palyoga H, Aulanni'am, Wuragil DK, 2014. Pengaruh Pemberian Ekstrak Biji Anggur (*Vitis Vinifera*) Terhadap Ekspresi Tumor Nekrosis Faktor Alfa (Tnf-A) Dan Gambaran Histopatologi Jantung Pada Hewan Model Tikus Putih (*Rattus Norvegicus*) Yang Diberi Paparan Asap Rokok. *Student Journal*. 3 (4):1-9.

- Prisyanto R, Santoso DR, Juswono UP, dan Cahyati Y. 2014. Pengaruh Pemberian Kombinasi Vitamin C dan E terhadap Jumlah Haemoglobin, Leukosit, dan Trombosit Pasca Iradiasi Sinar Gamma. *Jurnal Natural B 02 (03)*: 291-295.
- Putra AI. 2019. Pengaruh Paparan Asap Rokok Elektrik dan Paparan Asap Rokok Konvensional terhadap Gambaran Histopatologi Paru Mencit Jantan (*Mus musculus*). *Skripsi tidak diterbitkan*. Fakultas Kedokteran. Universitas Lampung.
- Reimondos A, Utomo ID, McDonald P, Hull P, Suparno H, Utomo A. 2012. Smoking and Young Adults in Indonesia. *Australian Demographic and Social Research Institute*. The Australian National University.
- Sitohang AG, Wantou B, dan Queljoe EE. 015. Perbedaan Antara Efek Pemberian Vitamin C dan E terhadap Kualitas Spermatozoa Tikus Wistar (*Rattus norvegicus*) Jantan setelah diberi Paparan Asap Rokok. *Jurnal e-Biomedik 03 (01)*: 65-71.
- Tursinawati Y, Yazid N, dan Purnawati, FW. 2017. Gambaran histopatologi ventrikel kiri tikus yang diberi paparan rokok elektrik (ENDS) dan konvensional. *Jurnal Qanun Medika 01(02)*: 87-93
- Yuniharilmy D dan Johan A, 2011. Efek vitamin E terhadap jumlah total leukosit dan neutrofil tikus wistar yang leukositosis setelah diberi paparan asap rokok. *Artikel Repository: 1-12*. Universitas Diponegoro. Semarang.

**Published:** September 2021

**Authors:**

Acivrida Mega Charisma, Prodi DIII Teknologi Laboratorium Medis, STIKES Rumah Sakit Anwar Medika, Jl. By Pass Krian KM 33 Sidoarjo, Indonesia, e-mail: acie.vrida@gmail.com  
Intan Febiola Arianing, Prodi DIII Teknologi Laboratorium Medis, STIKES Rumah Sakit Anwar Medika, Jl. By Pass Krian KM 33 Sidoarjo, Indonesia, e-mail: intanfebiola94@gmail.com

**How to cite this article:**

Charisma AM, Arianing IF, 2021. Pengaruh Vitamin E terhadap Histopatologi Jantung Mencit (*Mus Muculus*) yang Terpapar Asap Rokok. *LenteraBio*; 10 (3): 260-265

## 4. Pengaruh Vitamin E terhadap Histopatologi Jantung Mencit (Mus Muculus) yang Terpapar Asap Rokok

### ORIGINALITY REPORT

18%

SIMILARITY INDEX

13%

INTERNET SOURCES

7%

PUBLICATIONS

3%

STUDENT PAPERS

### PRIMARY SOURCES

1	<a href="http://ejournal.unpatti.ac.id">ejournal.unpatti.ac.id</a> Internet Source	1%
2	Venty Riani Sibarani, Pemsy Mona Wowor, Henoch Awaloei. "UJI EFEK ANALGESIK EKSTRAK DAUN BELUNTAS ( <i>Pluchea indica</i> (L.) Less.) PADA MENCIT ( <i>Mus musculus</i> )", Jurnal e-Biomedik, 2013 Publication	1%
3	<a href="http://adoc.tips">adoc.tips</a> Internet Source	1%
4	<a href="http://natural-b.ub.ac.id">natural-b.ub.ac.id</a> Internet Source	1%
5	<a href="http://es.scribd.com">es.scribd.com</a> Internet Source	1%
6	<a href="http://repository.nusamandiri.ac.id">repository.nusamandiri.ac.id</a> Internet Source	1%
7	Rosa María Ricoy Casas. "Hologramas y Avatares para la persuasión política", VISUAL	1%



REVIEW. International Visual Culture Review /  
Revista Internacional de Cultura Visual, 2022

Publication

---

8	Submitted to Universitas Airlangga Student Paper	1 %
9	Submitted to Universitas Muhammadiyah Surakarta Student Paper	1 %
10	<a href="http://scholar.unand.ac.id">scholar.unand.ac.id</a> Internet Source	1 %
11	Muhammad Yusha Akbar. "Pengaruh Madu Terhadap Hepar Mencit yang Terpapar Asap", Jurnal Ilmiah Kesehatan Sandi Husada, 2020 Publication	1 %
12	<a href="http://forikes.webs.com">forikes.webs.com</a> Internet Source	1 %
13	<a href="http://erepo.unud.ac.id">erepo.unud.ac.id</a> Internet Source	1 %
14	<a href="http://ojs3.unpatti.ac.id">ojs3.unpatti.ac.id</a> Internet Source	1 %
15	Submitted to Udayana University Student Paper	1 %
16	<a href="http://jurnalsaintek.uinsby.ac.id">jurnalsaintek.uinsby.ac.id</a> Internet Source	<1 %
17	<a href="http://fr.scribd.com">fr.scribd.com</a> Internet Source	

---

<1 %

---

18 etd.repository.ugm.ac.id  
Internet Source

---

<1 %

---

19 spgykj.com  
Internet Source

---

<1 %

---

20 idoc.pub  
Internet Source

---

<1 %

---

Exclude quotes Off

Exclude matches Off

Exclude bibliography On